

Acute kortademigheid na transfusie van plasmabevattende bloedproducten

L.W.Kessels en O.J.Visser

Een 35-jarige man werd chemotherapeutisch behandeld in verband met chronische myeloïde leukemie. Na een trombocytentransfusie kreeg hij klachten van kortademigheid, waar in eerste instantie geen verklaring voor werd gevonden. Voordat de diagnostiek was afgerond, was patiënt al naar huis vertrokken. Een thoraxfoto toonde beiderzijds longoedeem, een beeld dat zou kunnen passen bij transfusiegerelateerde acute longbeschadiging (TRALI), ook omdat er geen aanwijzingen waren voor een cardiale oorzaak. Patiënt werd in een ziekenhuis elders behandeld met diuretica en gedurende 24 uur geobserveerd; er deden zich geen complicaties meer voor. De pathogenese van TRALI wordt toegeschreven aan een interactie tussen antigranulocytantilichamen en granulocyten; daarnaast kunnen bioactieve stoffen die tijdens de opslag van bloedproducten geproduceerd worden een rol spelen. Het is belangrijk TRALI als oorzaak van dyspnoe te onderkennen bij uitsluiting van cardiale en pulmonale oorzaken. Indien tijdig wordt ingegrepen, is de prognose over het algemeen goed. De behandeling bestaat uit ondersteunende zorg en zo nodig beademing. Indien donoren die antistoffen tegen granulocyten blijken te hebben van verdere donatie worden uitgesloten, is er geen verhoogd risico op een recidief bij eventuele volgende transfusies van plasmabevattende bloedproducten.

Ned Tijdschr Geneeskd 2005;149:369-71

Transfusiegerelateerde acute longbeschadiging (TRALI) is een zeldzame complicatie die zich kan voordoen na transfusie van plasmabevattende bloedproducten. De klassieke klinische manifestatie is het plotseling optreden van kortademigheidsklachten kort na de transfusie. De klachten ontstaan meestal na 2 uur, met een spreiding van 1 tot 6 uur na de transfusie. De thoraxfoto toont het beeld van longoedeem. De aandoening wordt nogal eens gemist en hoewel patiënten meestal volledig herstellen, kan de afloop in een enkel geval fataal zijn. Het is soms moeilijk TRALI te onderscheiden van longoedeem door andere oorzaken, met name cardiogeen longoedeem. Wij beschrijven een patiënt bij wie na trombocytentransfusie acute kortademigheid ontstond en bij wie de aandoening bijna werd gemist.

ZIEKTEGESCHIEDENIS

Patiënt A, een 35-jarige man, werd chemotherapeutisch behandeld in verband met chronische myeloïde leukemie. Vanwege beenmergdepressie ten gevolge van de chemotherapie werd besloten hem poliklinisch transfusies te geven van gefiltreerde erythrocyten- en trombocytencentraten. Na de eerste trombocytentransfusie werd patiënt acuut kortademig, ongeveer 1 uur na het inlopen van het trombocyt-

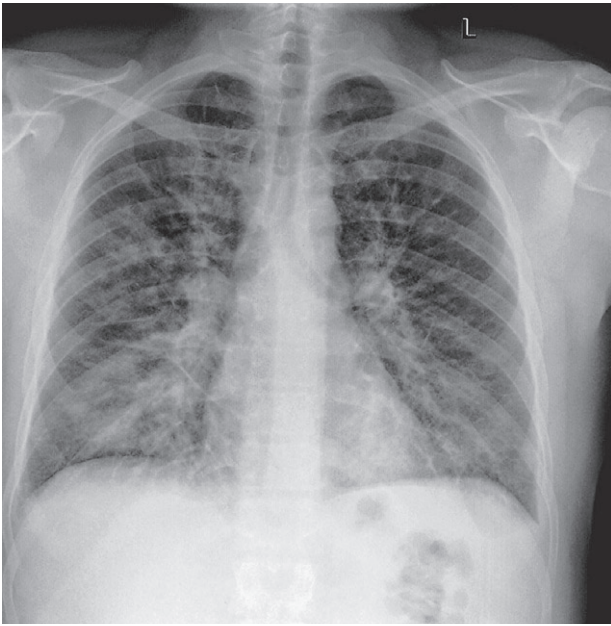
concentraat. Hij had geen pijn op de borst. Bij een toegenomen ademhalingsfrequentie van 25/min was de perifeer gemeten zuurstofsaturatie 95%. Bij auscultatie waren alleen over de basale longvelden crepitaties hoorbaar. Het ECG toonde een sinustachycardie met een frequentie van 94/min zonder aanwijzingen voor ischemie. Een arteriële bloedgasanalyse werd nog niet verricht omdat dit niet direct noodzakelijk was en omdat patiënt trombopenie had. Hij kreeg zuurstof 2 l/min en bleef een tijd rustig op bed zitten. Hierop namen de kortademigheidsklachten iets af. Er werd een thoraxfoto gemaakt (figuur), maar omdat patiënt zich inmiddels minder benauwd voelde, wachtte hij niet op de uitslag. Hij vertrok met een familielid dat hem naar huis zou rijden.

De thoraxfoto toonde beiderzijds longoedeem. Er waren geen redenen om te denken aan cardiaal longoedeem, daar patiënt geen cardiale klachten en geen cardiale voorgeschiedenis had en er behoudens een sinustachycardie geen afwijkingen op het ECG zichtbaar waren. Gezien de voorafgaande transfusie van een plasmabevattend bloedproduct en het ontstaan van de klachten daarna, zou het beeld goed kunnen passen bij een TRALI. Toen wij de uitslag van de foto vernamen en patiënt vertrokken bleek te zijn, belden wij hem onmiddellijk op. Hij zat nog in de auto onderweg naar huis en hij maakte het goed. We spraken af dat hij naar het ziekenhuis zou rijden dat het dichtst bij zijn woonplaats lag. Hij werd aldaar behandeld met diuretica en gedurende 24 uur geobserveerd; er deden zich geen problemen meer voor.

VU Medisch Centrum, afd. Hematologie, Postbus 7057, 1007 MB Amsterdam.

Mw.L.W.Kessels, internist; hr.O.J.Visser, internist-hematoloog.

Correspondentieadres: mw.L.W.Kessels (l.kessels@vumc.nl).



Thoraxfoto van patiënt A: de hartgrootte is normaal, er is beiderzijds interstitieel longoedeem en er zijn geen infiltratieve afwijkingen.

De casus werd gemeld bij de bloedbank, die vervolgens onderzoek verrichtte naar aanwezigheid van antistoffen bij de donoren. Bij een van de donoren werden deze aangetoond. Deze donor werd uitgesloten van verdere donatie.

Patiënt heeft nadien nog meerdere malen transfusies van plasmabevattende bloedproducten ontvangen, waarbij geen klachten optraden.

BESCHOUWING

De prevalentie van TRALI is niet goed bekend omdat het syndroom vaak niet gediagnosticeerd wordt. In een aantal studies wordt een frequentie vermeld, variërend van 1 ziektegeval op de 5000 tot 1 op de 1323 transfusies van plasmabevattende bloedproducten.¹ In Nederland is er een grote onderrapportage. Bij de bloedbank werden in 2002 7 gevallen van TRALI gemeld en in 2003 6.

Aan de aandoening moet gedacht worden wanneer kortademigheid en hypoxemie korte tijd na transfusie van plasmabevattende bloedproducten optreden. De thoraxfoto toont meestal bilateraal longoedeem, zoals men ook ziet bij 'adult respiratory distress'-syndroom (ARDS) en cardiogeen longoedeem.

Ernstige hypoxemie waarvoor tijdelijk beademing noodzakelijk is, komt voor in 70% van de gevallen.²⁻³ Ondanks deze ernstige hypoxemie treedt meestal snel verbetering op en kunnen patiënten doorgaans binnen 48 uur gedetubeerd

worden. Binnen gemiddeld 4 dagen wordt bij röntgenonderzoek van de thorax weer een normaal beeld gezien.²⁻³ Hoewel de prognose dus over het algemeen goed is, gaat TRALI toch nog gepaard met 5% sterfte.²⁻⁴

Pathogenese. De pathogenese van TRALI wordt toegeschreven aan een interactie tussen antigranulocytantilichamen, bijna altijd van de donor, en granulocyten van de ontvanger. Daarnaast kunnen bioactieve stoffen die tijdens de opslag van bloedproducten geproduceerd worden een rol spelen. De gedachte is dat een combinatie van deze patiëntgebonden en bloedproductgerelateerde factoren kan leiden tot de ontwikkeling van TRALI.¹ De hypothese dat het gaat om antilichamen tegen granulocyten wordt ondersteund door het feit dat er in patiënt- en donorserum vaak antileukocytantilichamen worden gevonden na een klinisch gediagnosticeerde TRALI.⁴⁻⁵ Er worden zowel antilichamen tegen verschillende granulocytepitopen gevonden als antilichamen tegen HLA-klasse-I- en -II-antigenen. De antilichamen binden aan de granulocyten die zich bevinden in de microbloedvaten van de longen, waardoor een cascade van reacties plaatsvindt. Antilichaamgemedieerde complementactivatie, het vrijkomen van granulocyt-proteolytische enzymen en de generatie van zuurstofvrije radicalen veroorzaken schade aan het endotheel en veranderen de permeabiliteit, waardoor longoedeem ontstaat.

In 90% van de gevallen van TRALI zijn de antileukocytantilichamen afkomstig van de donor. Meestal gaat het dan om vrouwelijke donoren die meerdere zwangerschappen hebben doorgemaakt en daardoor gesensibiliseerd zijn voor foetale antigenen.² In de minderheid van de gevallen van TRALI zijn de antilichamen afkomstig van de ontvanger en gericht tegen leukocyten in de bloedproducten. Bij de ontvanger hebben zich dan antilichamen ontwikkeld ten gevolge van eerdere bloedtransfusies of doorgemaakte zwangerschappen. Daarnaast kan een TRALI ontstaan door interdonorincompatibiliteit indien er gepoolde bloedproducten zijn gegeven, hetgeen wil zeggen dat antileukocytantilichamen van de ene donor gericht zijn tegen leukocyten van een andere donor die in datzelfde bloedproduct aanwezig zijn. Noch de origine van de antilichamen, noch hun specificiteit is gerelateerd aan de klinische manifestatie of de ernst van respiratoire symptomen.

Omdat in sommige studies in een relatief laag percentage van de gevallen antigranulocyt- of anti-HLA-antilichamen werden gevonden, is gezocht naar andere verklaringen voor het syndroom.¹ Blijkbaar zijn er meerdere factoren bij donor en ontvanger die een rol spelen. In een retrospectieve studie waarin 10 patiënten die een TRALI kregen werden vergeleken met 10 controlepatiënten die koorts of urticariële reacties kregen na transfusie van plasmabevattende bloedproducten, werd gesuggereerd dat 2 opeenvolgende stimuli nodig zijn voor de ontwikkeling van een TRALI.⁶ Activatie van neutrofielen en endotheelcellen leidt tot toegenomen

expressie van adhesiemoleculen en daardoor tot hechting van neutrofielen aan het longendotheel. Potentiële stimuli voor dit proces zijn recente chirurgische ingrepen, actieve infecties, cytokinebehandeling en uitgebreide bloedtransfusie. Zulke stimuli waren aanwezig bij alle 10 patiënten die een TRALI hadden en bij 2 van de 10 controlepatiënten die een minder ernstige transfusiëreactie hadden. De tweede stimulus activeert neutrofielen, zodat er toxische mediators vrijkomen die endotheelschade en toename van de capillaire permeabiliteit veroorzaken. De stimulus voor deze activatie wordt gevormd door bioactieve, in vet oplosbare stoffen die geproduceerd worden gedurende de opslag van bloedproducten.

Behandeling. De behandeling van patiënten met TRALI is vooral ondersteunend. Klinische verbetering treedt spontaan op zodra het longoedeem weer verdwijnt. De behandeling is erop gericht om de periode van hypoxemie door longoedeem te overbruggen. In lichte gevallen is toediening van zuurstof voldoende. Diuretica kunnen een klinische verbetering geven doordat ze longoedeem doen afnemen, maar men moet voorzichtig zijn in verband met eventuele hypotensie die frequent voorkomt bij een transfusiëreactie.³ In ernstige gevallen is beademing noodzakelijk gedurende een aantal dagen, waarbij het beademingsbeleid hetzelfde is als bij patiënten met ARDS. Dat corticosteroïden geïndiceerd zouden zijn, is nooit overtuigend aangetoond. Er zijn geen prospectieve klinische studies waarin is aangetoond dat behandeling met corticosteroïden beter is dan alleen ondersteunende zorg.

Verder beleid. Patiënten die een TRALI hebben doorgemaakt, mogen geen plasmabevattende bloedproducten meer ontvangen van de betrokken donor. Een geval van TRALI dient gemeld te worden bij de bloedbank en de bloedbank dient onderzoek te verrichten naar aanwezigheid van antistoffen bij de donor. In onze casus werd dit onderzoek verricht bij de betrokken donoren en werden bij één van hen antigranulocytantistoffen aangetoond. Donoren bij wie antistoffen worden aangetoond, dienen van verdere donatie uitgesloten te worden. Wie hersteld is van een TRALI heeft geen verhoogd risico op een recidief bij eventuele volgende transfusies van andere donoren.⁷ Onze patiënt heeft inmiddels zonder problemen weer transfusies van plasmabevattende bloedproducten gehad.

CONCLUSIE

TRALI is een complicatie die kan ontstaan na toediening van plasmabevattende bloedproducten. De incidentie wordt onderschat doordat het syndroom vaak niet herkend wordt of verwisseld wordt met longoedeem door andere oorzaken, zoals cardiogeen longoedeem. De symptomen variëren van lichte kortademigheid tot ernstige respiratoire insufficiëntie. In dat laatste geval is snelle interventie essentieel. De

behandeling is vooral ondersteunend, daar er geen causale therapie voorhanden is. In ernstige gevallen is tijdelijke beademing noodzakelijk. Indien tijdig wordt ingegrepen, heeft een patiënt met TRALI een goede prognose. Daarom is het belangrijk te denken aan TRALI bij patiënten die dyspnoe klachten hebben na transfusie van plasmabevattende bloedproducten. Donoren die antistoffen tegen granulocyten blijken te hebben, dienen van verdere donatie te worden uitgesloten. Mensen die een TRALI hebben doorgemaakt, hebben geen verhoogd risico op een recidief bij eventuele volgende transfusies van plasmabevattende bloedproducten van andere donoren.

Belangenconflict: geen gemeld. Financiële ondersteuning: geen gemeld.

Aanvaard op 1 november 2004

Literatuur

- 1 Silliman CC, Boshkov LK, Mehdizadehkashi Z, Elzi DJ, Dickey WO, Podlosky L, et al. Transfusion-related acute lung injury: epidemiology and a prospective analysis of etiologic factors. *Blood* 2003;101:454-62.
- 2 Popovsky MA, Moore SB. Diagnostic and pathogenetic considerations in transfusion-related acute lung injury. *Transfusion* 1985;25:573-7.
- 3 Kopko PM, Holland PV. Transfusion-related acute lung injury. *Br J Haematol* 1999;105:322-9.
- 4 Popovsky MA, Chaplin jr HC, Moore SB. Transfusion-related acute lung injury: a neglected, serious complication of hemotherapy. *Transfusion* 1992;32:589-92.
- 5 Kopko PM, Paglieroni TG, Popovsky MA, Muto KN, MacKenzie MR, Holland PV. TRALI: correlation of antigen-antibody and monocyte activation in donor-recipient pairs. *Transfusion* 2003;43:177-84.
- 6 Silliman CC, Paterson AJ, Dickey WO, Stroneck DF, Popovsky MA, Caldwell SA, et al. The association of biologically active lipids with the development of transfusion-related acute lung injury: a retrospective study. *Transfusion* 1997;37:719-26.
- 7 Win N, Montgomery J, Sage D, Street M, Duncan J, Lucas G. Recurrent transfusion-related acute lung injury. *Transfusion* 2001;41:1421-5.

Abstract

Acute dyspnoea following transfusion of plasma-containing blood products. – A 35-year-old male patient who was given chemotherapy because of chronic myeloid leukaemia became dyspnoeic after transfusion of thrombocytes; initially, no explanation could be found for this dyspnoea. He went home before all diagnostic procedures were evaluated. Chest X-ray revealed bilateral pulmonary oedema, which could be due to transfusion-related acute lung injury (TRALI), especially since there were no indications for a cardiac aetiology. The patient was sent to the nearest hospital where he was treated with diuretics and observed for 24 hours. There were no complications. The pathogenesis of TRALI has been attributed to an interaction between anti-granulocyte antibodies and granulocytes. In addition, bioactive compounds produced during the storage of blood products have been implicated. It is important to recognize TRALI as the cause of dyspnoea when cardiac or pulmonary causes are excluded. The overall prognosis is good when treatment is started in time. The management of TRALI is supportive, with mechanical ventilation when necessary. After excluding donors with proven anti-granulocyte antibodies from further donation, there is no increased risk for recurrent episodes after future transfusion of plasma-containing blood products.
Ned Tijdschr Geneesk 2005;149:369-71