

- 16 Jamison RL, Donohue JH, Nagorney DM, Rosen CB, Harmsen WS, Ilstrup DM. Hepatic resection for metastatic colorectal cancer results in cure for some patients. *Arch Surg* 1997;132:505-11.
- 17 Scheele J, Stang R, Altendorf-Hofmann A, Paul M. Resection of colorectal liver metastases. *World J Surg* 1995;19:59-71.
- 18 Ginkel RJ van, Jong KP de, Peeters PMJG, Vries EGE de, Slooff MJH. Gunstige ervaringen met leverresectie voor colorectale levermetastasen. *Ned Tijdschr Geneesk* 1995;139:1546-50.
- 19 Ooijen B van, Wiggers T, Meijer S, Heijde MN van der, Slooff MJH, Velde CJH van de, et al. Hepatic resections for colorectal metastases in the Netherlands. A multiinstitutional 10-year study. *Cancer* 1992;70:28-34.
- 20 Bengmark S, Hafstrom L. The natural history of primary and secondary malignant tumors of the liver. I. The prognosis for patients with hepatic metastases from colonic and rectal carcinoma by laparotomy. *Cancer* 1969;23:198-202.
- 21 Vahrmeijer AL, Dierendonck JH van, Velde CJH van de. Treatment of colorectal cancer metastases confines to the liver. *Eur J Cancer* 1995;31A:1238-42.
- 22 Triest B van, Groenigen CJ van, Pinedo HM. Current chemotherapeutic possibilities in the treatment of colorectal cancer. *Eur J Cancer* 1995;31A:1193-7.
- 23 Couinaud C. Le foie. Etudes anatomiques et chirurgicales. Paris: Masson; 1957.
- 24 Lange JF, Ophof PJA, Terpstra OT, Jong KP de. De functionele anatomic van de lever volgens Couinaud: praktische richtlijnen. *Ned Tijdschr Geneesk* 1989;133:2377-81.
- 25 Scheele J, Stangl R. Segment-orientated anatomical liver resections. In: Blumgart LH, editor. *Surgery of the liver and biliary tract*. 2nd ed. Edinburgh: Churchill Livingstone; 1994. p. 1557-78.
- 26 Bruinvels DJ, Stiggelbout AM, Kievit JC, Houwelingen JC van, Habbema JDF, Velde CJH van de. Follow-up of patients with colorectal cancer: a meta-analysis. *Ann Surg* 1994;219:174-82.
- 27 Graham RA, Wang S, Catalano PJ, Haller DG. Postsurgical surveillance of colon cancer: preliminary cost analyses of physician examination, carcinoembryonic antigen testing; chest x-ray, and colonoscopy. *Ann Surg* 1998;228:59-63.
- 28 Pietra N, Sarli L, Costi R, Ouchemi C, Grattarola M, Peracchia A. Role of follow-up in management of local recurrence of colorectal cancer. *Dis Colon Rectum* 1998;41:1127-33.
- 29 Rosen M, Chan L, Beart jr RW, Vukasin P, Anthonie G. Follow-up of colorectal cancer. A meta-analysis. *Dis Colon Rectum* 1998;41:1116-26.
- 30 Schoemaker D, Black R, Giles L, Toouli J. Yearly colonoscopy, liver CT and chest radiography do not influence 5-year survival of colorectal cancer patients. *Gastroenterology* 1998;114:7-14.
- 31 Smith TJ, Bear HD. Standard follow-up of colorectal cancer patients: finally, we can make practice guidelines based on evidence. *Gastroenterology* 1998;114:211-3.
- 32 Northover J. Realism or nihilism in bowel cancer follow-up? *Lancet* 1998;351:1074-6.
- 33 Ross PJ, Cunningham D. A selective policy in follow-up for bowel cancer. *Lancet* 1998;351:1891-2.
- 34 Cervone A, Sardi A, Conaway GL. Intraoperative ultrasound (IOUS) is essential in the management of metastatic colorectal liver lesion. *Am Surg* 2000;66:611-5.
- 35 Foley EF, Kolecki RV, Schirmer BD. The accuracy of laparoscopic ultrasound in the detection of colorectal cancer liver metastases. *Am J Surg* 1998;176:262-4.
- 36 Kolecki R, Schirmer B. Intraoperative and laparoscopic ultrasound. *Surg Clin North Am* 1998;78:251-71.
- 37 Luck AJ, Maddern GJ. Intraoperative abdominal ultrasonography. *Br J Surg* 1999;86:5-16.
- 38 Soyer P, Mosnier H, Choti MA, Rymer R. Intraoperative and laparoscopic sonography of the liver. *Eur Radiol* 1997;7:1296-302.
- 39 Barbot DJ, Marks JH, Feld RI, Liu JB, Rosato FE. Improved staging of liver tumors using laparoscopic intraoperative ultrasound. *J Surg Oncol* 1997;64:63-7.
- 40 John TG, Greig JD, Crosbie JL, Miles WF, Garden OJ. Superior staging of liver tumors with laparoscopy and laparoscopic ultrasound. *Ann Surg* 1994;220:711-9.

Aanvaard op 23 maart 2001

## Casuïstische mededelingen

### *Ernstige hypokaliëmie met paralyse bij een patiënte met een distale renale tubulaire acidose als eerste uiting van het syndroom van Sjögren*

P.L.A.VAN DAELE, A.L.ZANEN, W.DE RONDE, T.E.M.S.DE VRIES-SLUIJS EN D.P.HAYES

Het syndroom van Sjögren is een aandoening van met name de exocriene klieren, met als opvallendste kenmerk lymfoplasmacellulaire infiltraten in deze organen en een overproductie van antistoffen. Er wordt een onderverdeling gemaakt in een primaire en een secundaire ziekte. Bij het secundaire syndroom van Sjögren is er tevens een andere auto-immuunziekte aanwezig zoals reumatoïde artritis of lupus erythematoses disseminatus. Voor de criteria voor de diagnose 'syndroom van Sjögren' wordt verwezen naar het artikel van Vitali

#### SAMENVATTING

Bij een 33-jarige vrouw met een sinds kort bestaande paralyse van armen en benen toonde laboratoriumonderzoek een ernstige hypokaliëmie en een metabole acidose met normale 'anion gap' bij een abnormaal aangezuurde urine. Bij de acidose was de anion gap in de urine positief, hetgeen past bij een distale renale tubulaire acidose. Na correctie van de hypokaliëmie en de acidose herstelde patiënte volledig. Aanvullend onderzoek toonde dat het ging om het syndroom van Sjögren als onderliggende aandoening.

Erasmus Medisch Centrum, Dr.Molewaterplein 40, 3015 GD Rotterdam.

Afd. Inwendige Geneeskunde: dr.P.L.A.van Daele, internist; A.L. Zanen, internist-nefroloog; W.de Ronde en T.E.M.S.de Vries-Sluijs, assistent-geneeskundigen.

Afd. Klinische Pathologie: dr.D.P.Hayes, patholoog.

Correspondentieadres: dr.P.L.A.van Daele (vandaele@inw3.azr.nl).

et al.<sup>1</sup> Keratoconjunctivitis sicca en xerostomie zijn de meest op de voorgrond staande symptomen. Het syndroom van Sjögren is echter een gegeneraliseerde auto-immuunziekte, hetgeen betekent dat bij deze ziekte vele organen betrokken kunnen zijn. In 10 jaar heeft circa 50% van de patiënten met een primair syndroom van

Sjögren een extraglandulaire manifestatie. Zo gaat het primaire syndroom van Sjögren in 6-25% van de gevallen gepaard met aantasting van de nier.<sup>2</sup> Meestal gaat het dan om een chronische interstitiële nefritis die veelal asymptomatisch is.

In een enkel geval kan aantasting van de nier echter leiden tot een ernstig ziektebeeld zoals in de volgende ziektegeschiedenis wordt gedemonstreerd.

#### ZIEKTEGESCHIEDENIS

Patiënt A, een 33-jarige Hindoestaanse vrouw uit Suriname, met in de voorgeschiedenis een primaire sectio caesarea en depressieve klachten, presenteerde zich op de Eerstehulpafdeling met progressieve spierzwakte sinds een viertal dagen. De spierzwakte betrof met name armen en benen. Zij was de avond voor opname gevallen en had een atactisch looppatroon waarbij zij de benen naar voren schopte. Traplopen was niet meer mogelijk. Verder kon patiënte ook het hoofd niet meer optillen. Bij het zitten ondersteunde zij het hoofd met haar handen. Sinds een maand was zij misselijk waarbij zij ook braakte. De week voor opname was het braken toegenomen. Als medicatie gebruikte zij al gedurende langere tijd oxazepam 10 mg 1 dd.

Bij lichamenlijk onderzoek werd een jonge vrouw gezien met een diffuse spierzwakte van met name de proximale spiergroepen van armen en benen en van de nekmusculatuur. Er was geen spieratrofie. De reflexen waren levendig en de sensibiliteit was intact. Verder viel een Kussmaul-ademhaling op. Bij het lichamenlijk onderzoek werden verder geen afwijkingen gevonden. Uitslagen van het laboratoriumonderzoek staan vermeld in tabel 1. Het opvallendst was de kaliumconcentratie van 1,5 mmol/l bij een metabole acidose met een pH van het bloed van 7,23 en een bicarbonaatconcentratie van 10,7 mmol/l. Het ECG liet een sinusritme zien met U-golven (figuur 1).

Samengevat: wij zagen een 33-jarige Hindoestaanse vrouw met spierzwakte en aanwijzingen voor rhabdomyolyse bij zeer ernstige hypokaliëmie en een gedeeltelijk respiratoir gecompenseerde metabole acidose met normale 'anion gap'. Ofschoon het voor de hand lag om, gezien de diepte van de hypokaliëmie, het probleem vanuit dit gegeven aan te pakken, kozen wij voor een aanpak waarbij de acidose uitgangspunt was. De differentiaaldiagnose voor een metabole acidose met normale anion gap staat vermeld in tabel 2. Gastro-intestinaal bicarbonaatverlies was bij het ontbreken van diarree onwaarschijnlijk. De urine-pH was te hoog voor een proximale renale tubulaire acidose (type 2). Bovendien is hierbij de serumbicarbonaatconcentratie meestal niet zo laag. Voor een intoxicatie waren anamnestiche geen aanwijzingen.

Gezien de hoge pH van de urine (aanvankelijk 7, bij herhaling 8,5) en de diepe hypokaliëmie paste het beeld bij een distale renale tubulaire acidose (type 1). Ook hierbij is er een uitgebreide differentiaaldiagnose van mogelijke oorzaken (tabel 3). Nadat medullaire cystennieren en nefrocalcinosis waren uitgesloten, leerde navraag bij patiënte dat zij klachten had van een droge mond. Van droge ogen had zij geen last. Aanvullend immuunserologisch onderzoek toonde een zwak positieve antinucleaire-antilichamen(ANA)-titer en positieve SS-A- en SS-B-antistoffen. Ter ondersteuning van de diagnose 'syndroom van Sjögren' werd een lipbiopt uitgevoerd waarbij een chronische sialoadenitis werd gezien met plaatselijk lichte fibrose met een focusscore van 2 per 4 mm<sup>2</sup> (figuur 2). Tevens werd een nierbiopt genomen, hoewel dat strikt genomen niet noodzakelijk was. Er werd een tubulo-interstitiële nefritis gezien met aanwezigheid van plasmacellen in het infiltraat. Ook dit past goed bij de diagnose 'syndroom van Sjögren'. Een Schirmer-test en Bengaalsroodtoets waren ongestoord.

TABEL 1. Laboratoriumgegevens van patiënt A

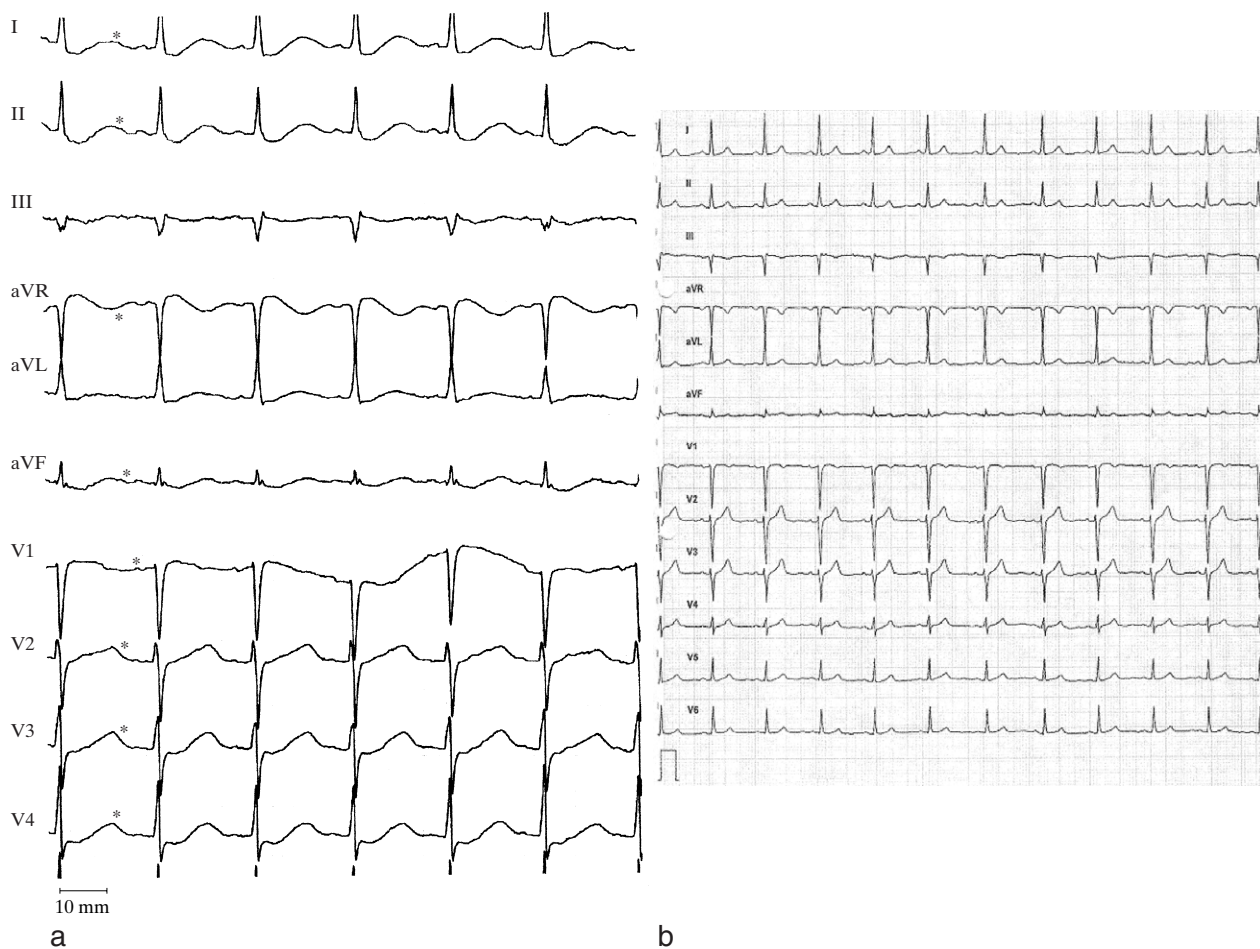
	waarden bij patiënt A	referentiewaarden
<i>bloed</i>		
Na <sup>+</sup> (in mmol/l)	134	135-145
K <sup>+</sup> (in mmol/l)	1,5	3,6-5,1
Cl <sup>-</sup> (in mmol/l)	111	97-109
Ca <sup>++</sup> (in mmol/l)	2,40	2,20-2,65
creatinine (in µmol/l)	109	55-90
creatinekinase (in U/l)	811 (max 7229)	-167
totaal eiwit (in g/l)	87	65-80
BSE (in mm/h)	4	2-20
hemoglobine (in mmol/l)	7,2	7,5-9,5
leukocyten (× 10 <sup>9</sup> /l)	14,3	4,0-10,0
<i>urine</i>		
pH	7	5-9
albumine	++	-
sediment (in aantal erytrocyten/gezichtsvelde)	40-140	< 10
Na <sup>+</sup> (in mmol/l)	91	
K <sup>+</sup> (in mmol/l)	45	
Cl <sup>-</sup> (in mmol/l)	118	
albumine in 24-uursurine (in g/24 h)	0,6-0,87	< 0,150
<i>veneuze bloedgasanalyse</i>		
pH	7,23	7,35-7,45
P <sub>CO<sub>2</sub></sub> (in kPa)	3,6	4,7-6,4
bicarbonaat (in mmol/l)	10,7	21-27
<i>aanvullend eiwitspectrum</i>		
	extra eiwitband, biklonaal, M-component, IgG-kappa	
<i>'anion gap'</i>		
in bloed:		
Na <sup>+</sup> - (Cl <sup>-</sup> + HCO <sub>3</sub> <sup>-</sup> )	12,3	5-11
in urine:		
Na <sup>+</sup> + K <sup>+</sup> - Cl <sup>-</sup>	+18	bij acidose: -20 tot -50

Ofschoon op dat moment daarmee niet aan alle criteria werd voldaan, waren er voldoende argumenten om de diagnose 'syndroom van Sjögren' wel te stellen.

Behandeling bestond uit het corrigeren van de acidose en de hypokaliëmie. Gestart werd met kaliumsuppletie 240 mmol/24 uur. Twee dagen later, nadat de kaliumconcentratie voldoende gecorrigeerd was, werd natriumbicarbonaat toegevoegd. Verder werden corticosteroiden gegeven ter behandeling van de interstitiële nefritis. Op de ingestelde therapie knapte patiënte snel op. De spierkracht normaliseerde binnen twee dagen. Zij kon in goede conditie uit het ziekenhuis worden ontslagen met een onderhoudsdosering van kaliumchloridedrank 40 ml (80 mmol) 2 dd en natriumbicarbonaat 1,5 g (circa 54 mmol) 3 dd. Poliklinisch werden de corticosteroiden uitgesloten. De proteïnurie was verdwenen en de serumcreatinineconcentratie was genormaliseerd. Bij controle na 2 maanden ging het goed met patiënte. Inmiddels was wel de uitslag van de Schirmer-test afwijkend geworden bij haar.

#### BESCHOUWING

Aantasting van de nier bij patiënten met het syndroom van Sjögren wordt met name gevonden bij patiënten met positieve antistoffen tegen SS-A en/of SS-B. Veelal leidt dit echter niet tot symptomen. Als gevolg van de interstitiële nefritis kan echter een ernstige distale renale tubulaire acidose ontstaan, die gepaard kan gaan met



FIGUUR 1. Afwijkend ECG met U-golven (\*) ten tijde van de hypokaliëmie (a) en ter vergelijking het ECG van dezelfde patiënte na correctie van de hypokaliëmie (instellingen: 25 mm/s en 10 mm/mV) (b).

diepe hypokaliëmie. Deze leidt dan tot spierzwakte. In de literatuur zijn circa 15 soortgelijke, overwegend vrouwelijke patiënten beschreven. Opvallend is dat een groot aantal van oriëntaalse afkomst is.<sup>2-5</sup>

Van de renale tubulaire acidose worden drie grote groepen (typen) onderscheiden: type 1, 2 en 4. Type 3 is een variant van type 1. Type 1, ook wel distale renale tubulaire acidose genoemd, wordt gekenmerkt door een verminderde netto- $H^+$ -secretie in de verzamelbuizen van de nier. De pH van de urine is (bij acidose) groter dan 5,3. De kaliumconcentratie is meestal verlaagd. Bij een proximale renale tubulaire acidose (dat wil zeggen, type 2) is er een verminderde  $HCO_3^-$ -reabsorptie in de proximale tubulus. Meestal is de pH van de urine hierbij lager dan 5,3. De plasmabicarbonaatconcentratie is gewoonlijk niet lager dan 14 mmol/l. De kaliumconcentratie kan normaal of iets verlaagd zijn. Type 4 kenmerkt zich door een aldosterondeficiëntie of -resistentie. De pH van de urine is bij acidose altijd lager dan 5,3. De serumkaliumconcentratie is verhoogd.<sup>6</sup>

Een aantal factoren kan leiden tot een distale renale tubulaire acidose zoals bij de door ons beschreven patiënte. Waarschijnlijk het belangrijkste is een defect

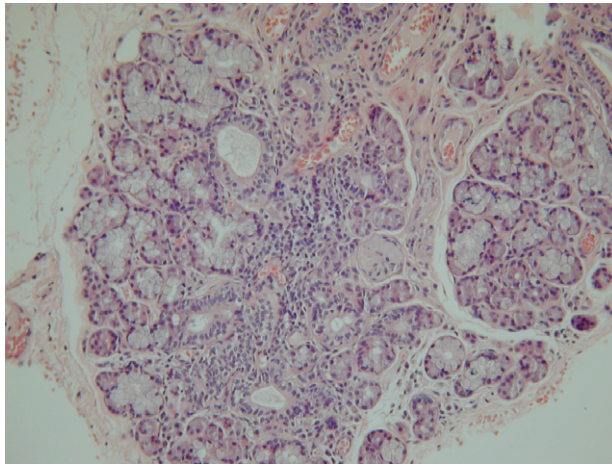
in de  $H^+$ -adenosine-trifosfatase(ATPase)-pomp in de distale tubuli. Andere mechanismen (die bij patiënt A

TABEL 2. Differentiaaldiagnose van metabole acidose met een normale 'anion gap'

gastro-intestinaal bicarbonaatverlies (diarree)  
 renaal bicarbonaatverlies (proximale renale tubulaire acidose (type 2))  
 nierlijden (sommige gevallen van nierfalen, hypoaldosteronisme, distale renale tubulaire acidose (type 1))  
 intoxicaties (ammoniumchloride)

TABEL 3. Differentiaaldiagnose van distale renale tubulaire acidose (type 1)

primair (idiopathisch)  
 hereditair (bijvoorbeeld bij Marfan- of Ehlers-Danlos-syndroom)  
 stoornissen in het calciummetabolisme en nefrocalcinosis  
 auto-immuunziekten (waaronder het syndroom van Sjögren)  
 toxinen  
 in combinatie met hyperkaliëmie  
 ernstige ondervulling



FIGUUR 2. Speekselklierbiopsi: seromucineuze klierbuizen, waartussen plaatselijk fibrose en lokalisatie van lymfocyttaire haardjes, plaatselijk bijgemengd met plasmacellen. (HE-kleuring; 150 maal vergroot.)

waarschijnlijk niet of minder van belang waren) zijn een verminderde corticale  $\text{Na}^+$ -reabsorptie en een toegenomen doorlaatbaarheid van de celmembraan in de distale tubulus met als gevolg toename van  $\text{H}^+$ -terugdiffusie.

De hypokaliëmie kan op verschillende wijzen verklaard worden. Ten eerste moet door verminderde  $\text{H}^+$ -secretie de  $\text{Na}^+$ -reabsorptie worden gecompenseerd door  $\text{K}^+$ -secretie. Verder is er wellicht niet alleen een defect in de  $\text{H}^+$ -ATPasepomp, maar ook in de  $\text{H}^+$ - $\text{K}^+$ -ATPasepomp. Tenslotte leidt een metabole acidose tot een verminderde proximale resorptie van  $\text{NaCl}$ . Het dreigende  $\text{Na}^+$ -verlies leidt op zijn beurt tot een secundair hyperaldosteronisme, met  $\text{K}^+$ -verlies als gevolg.

Kenmerkend voor een distale tubulaire acidose is de hoge anion gap in de urine. Bij normale serum-pH is de anion gap in de urine positief of nagenoeg gelijk aan nul. Bij een metabole acidose stijgt de uitscheiding van  $\text{NH}_4^+$ . Tegelijkertijd stijgt, voor elektronneutraliteit, de  $\text{Cl}^-$ -uitscheiding. Hierdoor wordt de anion gap in de urine negatief. Bij een distale renale tubulaire acidose is er een stoornis in de excretie van  $\text{H}^+$  en  $\text{NH}_4^+$ . Er treedt derhalve ook geen compensatoire  $\text{Cl}^-$ -uitscheiding op en de anion gap in de urine blijft positief.<sup>6</sup>

De behandeling van distale renale tubulaire acidose met hypokaliëmie bestaat primair uit het corrigeren van de acidose. Meestal is 1-2 mmol  $\text{NaHCO}_3$  per kg lichaamsgewicht voldoende. Tevens moet uiteraard de hypokaliëmie gecorrigeerd worden. Bij correctie van de acidose zou aanvankelijk de kaliumconcentratie verder kunnen dalen. Er wordt ook wel geadviseerd om pas met  $\text{NaHCO}_3$ -therapie te starten als de serumkaliumconcentratie gestegen is tot boven de 3,0 mmol/l. Door het corrigeren van de acidose kunnen ook langetermijncomplicaties, zoals nefrolithiasis en osteomalacie, worden voorkomen. Corticosteroiden kunnen zinvol zijn ter behandeling van de tubulo-interstitiële nefritis.<sup>7</sup>

#### ABSTRACT

*Severe hypokalemia with paralysis in a patient with a distal renal tubular acidosis as an initial expression of Sjögren's syndrome.* – In a 33-year-old woman with a recent flaccid paralysis of the arms and legs, laboratory tests demonstrated a severe hypokalemia with hyperchloremic metabolic acidosis and abnormally acidified urine. The urinary anion gap was positive in the presence of acidosis, thus establishing the diagnosis of distal renal tubular acidosis. The patient made a full recovery after potassium and alkali replacement. Further investigation revealed Sjögren's syndrome as the underlying cause.

#### LITERATUUR

- Vitali C, Bombardieri S, Moutsopoulos HM, Coll J, Gedi R, Hatron PY, et al. Assessment of the European classification criteria for Sjögren's syndrome in a series of clinically defined cases: results of a prospective multicentre study. The European Study Group on Diagnostic Criteria for Sjögren's Syndrome. *Ann Rheum Dis* 1996; 55:116-21.
- Raynal C, Durupt S, Durieu I, Boudray C, Bouhour F, Levrat R, et al. Quadriparésie hypokaliémique avec acidose tubulaire distale révélatrice d'un syndrome de Gougerot-Sjögren primaire. *Presse Med* 1999;28:1935-7.
- Zimhony O, Stoeber Z, Ben David D, Bar Khayim Y, Geltner D. Sjögren's syndrome presenting as hypokalemic paralysis due to distal renal tubular acidosis. *J Rheumatol* 1995;22:2366-8.
- Dowd JE, Lipsky PE. Sjögren's syndrome presenting as hypokalemic periodic paralysis. *Arthritis Rheum* 1993;36:1735-8.
- al-Jubouri MA, Jones S, Macmillan R, Harris C, Griffiths RD. Hypokalemic paralysis revealing Sjögren syndrome in an elderly man. *J Clin Pathol* 1999;52:157-8.
- Rose BA. *Clinical physiology of acid-base and electrolyte disorders*. 4th ed. New York: McGraw-Hill; 1994.
- el-Mallakh RS, Bryan RK, Masi AT, Kelly CE, Rakowski KJ. Long-term low-dose glucocorticoid therapy associated with remission of overt renal tubular acidosis in Sjögren's syndrome. *Am J Med* 1985;79:509-14.

Aanvaard op 23 augustus 2001